

# REVISTA DE LA SOCIEDAD ESPAÑOLA DEL DOLOR

www.elsevier.es/resed



## ORIGINAL

### Ciática: tratamiento con ozono intradiscal y radiofrecuencia del ganglio de la raíz dorsal frente a cada una de estas dos técnicas

L. Cánovas\*, M. Castro, J. Martínez-Salgado, S. Vila, J. Centeno y F. Rocha

Servicio de Anestesiología, Reanimación y Tratamiento del Dolor, Complejo Hospitalario Ourense, Ourense, España

Recibido el 21 de enero de 2009; aceptado el 12 de febrero de 2009

#### PALABRAS CLAVE

Ozono;  
Radiofrecuencia;  
Discólisis;  
Radiculopatía;  
Hernia discal

#### Resumen

**Objetivo:** Estudio prospectivo y comparativo que compara la eficacia de la administración intradiscal de ozono asociada a radiofrecuencia pulsada de la raíz lumbar comprometida con cada una de estas 2 técnicas, de forma aislada, en el tratamiento del dolor radicular secundario a hernia discal.

**Material y método:** Se incluyó en el estudio a 30 pacientes con clínica de dolor lumbar severo, escala visual analógica (EVA) > 6, de más de 3 meses de duración, resistente al tratamiento conservador (medicación oral y fármacos epidurales), con signos de afectación radicular con o sin parestesia e hipoestesia y con distribución correspondiente al dermatoma afectado. Los criterios radiológicos de inclusión fueron: evidencia en la resonancia magnética (RM) de hernia discal contenida con o sin degeneración discal. Los pacientes se distribuyeron aleatoriamente en 3 grupos: grupo A (5-15 ml de ozono intradiscal a 27 mg/ml de concentración y radiofrecuencia pulsada del ganglio de la raíz dorsal correspondiente); grupo B (5-15 ml de ozono intradiscal a 27 mg/ml de concentración) y grupo C (radiofrecuencia pulsada del ganglio de la raíz dorsal al nivel comprometido). La eficacia analgésica se valoró a los 15 días, al mes, y a los 3 y 6 meses de la técnica, mediante EVA y se llevó a cabo una valoración radiológica con RM a los 3 meses. El estudio estadístico se realizó mediante el programa SPSS 14.0 para Windows. Se consideró significativa una  $p < 0,05$ .

**Resultados:** Los niveles afectados, por orden de frecuencia, fueron L4-L5 (16/53,3%), L5-S1 (10/33,3%) y L3-L4 (4/13,33%). El volumen medio de ozono administrado fue, en el grupo A,  $8 \pm 2,5$  ml, y en el B,  $6,5 \pm 2,4$  ml. El 90% de los pacientes del grupo A presentaron mejoría significativa ( $p < 0,05$ ) en todas las revisiones, en el 80% de los pacientes del grupo B la mejoría se produjo más tardíamente, pero se mantuvo a los 6 meses de la técnica, y en el 90% de los pacientes del C, la mejoría se inició de forma temprana, pero su duración fue significativamente más corta que la de los otros 2 grupos. La RM mostró

\*Autor para correspondencia.

Correo electrónico: lcanovas@mj.e.telefonica.net (L. Cánovas).

una reducción significativa del volumen herniario en los grupos A y B (65 y 70%, respectivamente). No se observó ningún tipo de complicación asociada a las técnicas.  
**Conclusiones:** La radiofrecuencia pulsada, de la raíz afectada, mejoró los resultados de la administración de ozono intradiscal, con un inicio precoz de la reducción del dolor, posteriormente mantenida por la reducción tardía del tamaño de la hernia producida por el ozono.

© 2009 Sociedad Española del Dolor. Publicado por Elsevier España, S.L. Todos los derechos reservados.

#### KEYWORDS

Ozone;  
 Radiofrequency;  
 Discolysis;  
 Radiculopathy;  
 Herniated disc

**Sciatica: intradiscal ozone administration associated with pulsed radiofrequency of the dorsal root ganglia compared with the isolated use of each of these two techniques**

#### Abstract

**Objective:** We performed a prospective, comparative study that evaluated the effectiveness of intradiscal ozone administration associated with pulsed radiofrequency of the compromised lumbar root versus the isolated use of each of these two techniques in the management of radicular pain secondary to a herniated disc.

**Materials and method:** The study included 30 patients with severe back pain, visual analog scale (VAS) > 6 and onset more than 3 months previously, who were resistant to conservative treatment (oral medication and epidural drugs) and showed signs of radicular involvement with or without paresthesia and hypoesthesia in the region of the affected dermatomes. The radiological inclusion criteria were magnetic resonance imaging (MRI) evidence of a contained herniated disc with or without disc degeneration. The patients were randomly distributed into three groups: group A (5-15 ml intradiscal ozone concentration at 27 mg/ml and pulsed radiofrequency of the compromised dorsal root ganglia); group B (5-15 ml of intradiscal ozone concentration at 27mg/ml) and group C (pulsed radiofrequency of the dorsal root ganglia at the level of the hernia). Analgesic efficacy was assessed at 15 days, 1 month, 3 months and 6 months of the technique, using the VAS. Radiological assessment with MRI was performed after 3 months. The statistical analysis was conducted using SPSS 14.0 for Windows. Values of  $P < 0.05$  were considered significant.

**Results:** the levels affected, in order of frequency, were L4-L5 (16/53.3%), L5-S1 (10/33.3%) and L3-L4 (4/13.33%). The mean amount of ozone administered was  $8 \pm 2.5$  ml in group A and  $6.5 \pm 2.4$  ml in group B. In group A, 90% of the patients showed significant improvement ( $p < 0.05$ ) in all follow-up evaluations. In 80% of the patients in group B, improvement occurred later, but was maintained at 6 months after the technique. In group C, 90% of the patients showed improvement at an early stage, but its duration was significantly shorter than in the other two groups. MRI showed a significant reduction in hernia volume in groups A and B (65% and 70% respectively). No complications associated with the techniques were observed.

**Conclusions:** Pulsed radiofrequency of the affected root improved the effectiveness of intradiscal ozone administration, with early onset of pain reduction, which was subsequently maintained by the late ozone-induced reduction in hernia size.

© 2009 Sociedad Española del Dolor. Published by Elsevier España, S.L. All rights reserved.

## Introducción

La lumbociática afecta al 80% de la población en países industrializados y es la causa de que más del 50% de los pacientes afectados por esta enfermedad vean disminuidas su actividad cotidiana y su capacidad laboral. La mayoría de estos episodios tienen una evolución favorable, con cuadros

autolimitados, pero potencialmente recurrentes. Sin embargo, hay un porcentaje de pacientes en los que la situación se cronifica, llegando a precisar cirugía en algún momento de la evolución<sup>1</sup>.

En la actualidad, y a partir de la última década, se han desarrollado técnicas mínimamente invasivas que representan la cirugía del futuro, especialmente en la afección dis-

cal, trastorno muy frecuente sobre todo a nivel lumbar, causa principal de las bajas por enfermedad y de las jubilaciones anticipadas.

Entre los nuevos procedimientos está la discólisis con ozono y la radiofrecuencia pulsada. La discólisis con ozono consiste en administrar ozono, por vía percutánea, en el disco herniado, con el objetivo terapéutico de reducir su tamaño y su compresión de la raíz nerviosa. Otra de las razones que justifican la utilización de ozono en el tratamiento de la hernia discal es su efecto analgésico y antiinflamatorio. La eficacia de esta técnica, en el tratamiento de la hernia discal, se ha demostrado en varios estudios<sup>2,3</sup>. En la radiofrecuencia pulsada los tejidos se exponen a una temperatura determinada y a un campo electromagnético que parece tener un efecto biológico intracelular. Se puede considerar una técnica de neuromodulación más que de neuroablación, pues tiene un efecto selectivo para bloquear las fibras C, manteniendo intactas las fibras mielínicas de mayor grosor y evitando los síndromes por desaferenciación<sup>4</sup>. La radiofrecuencia pulsada del ganglio de la raíz dorsal ha demostrado su eficacia para aliviar el dolor secundario a radiculopatía lumbar por hernia discal durante un período de 3 meses<sup>5</sup>.

El objetivo de este estudio fue comparar, de forma prospectiva, la eficacia de la administración intradiscal de ozono asociada a radiofrecuencia pulsada de la raíz lumbar comprometida con cada una de estas 2 técnicas, de forma aislada, en el tratamiento del dolor radicular secundario a hernia discal.

## Material y método

Una vez obtenida la aprobación por parte del comité ético del hospital y el consentimiento verbal y escrito de los pacientes del estudio, se incluyó de forma prospectiva a 30 pacientes con clínica de dolor lumbar severo, escala analógica visual (EVA) > 6, de más de 3 meses de duración, resistente a tratamiento conservador (que incluía medicación oral y fármacos epidurales), con signos de afectación radicular con o sin parestesia e hipoestesia y con distribución correspondiente al dermatoma afectado.

Los criterios radiológicos de inclusión fueron evidencia en la resonancia magnética (RM) de hernia discal contenida con o sin degeneración discal. Los criterios de exclusión fueron la presencia de fragmento discal en la RM y la existencia de un déficit neurológico mayor relacionado con el trastorno discal que indicara la necesidad de una intervención quirúrgica. Los pacientes fueron distribuidos aleatoriamente, mediante un programa informático, en 3 grupos:

- Grupo A (n = 10): recibieron tratamiento con 5-15 ml de ozono intradiscal, en el disco herniado, a 27  $\mu\text{g}/\text{ml}$  de concentración y radiofrecuencia pulsada del ganglio de la raíz dorsal correspondiente (figs. 1 y 2).
- Grupo B (n = 10): recibieron tratamiento con 5-15 ml de ozono intradiscal a 27  $\mu\text{g}/\text{ml}$  de concentración, en el disco herniado.
- Grupo C (n = 10): se les realizó técnica de radiofrecuencia pulsada del ganglio de la raíz dorsal al nivel comprometido por la hernia.

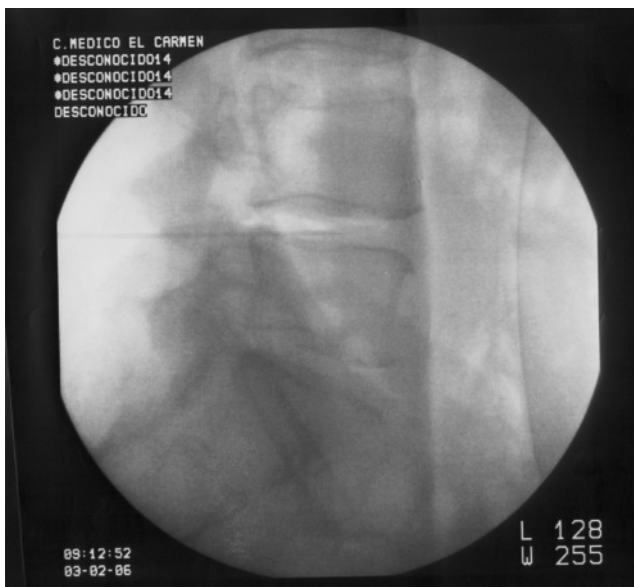

Figura 1 Discólisis con ozono L4-L5.

El abordaje intradiscal se llevó a cabo en el quirófano, con fluoroscopia y con el paciente en decúbito prono. Se localizó el espacio a tratar colocando el arco en posición posteroanterior y perpendicular al eje de la columna. Se desplazó el rayo en dirección craneal o caudal y ligeramente oblicuo hacia el lado de la lesión, hasta obtener una visión lineal de los platillos superior o inferior, eliminando el doble contorno del disco. Una vez localizado el espacio intervertebral, se introdujo una aguja de Chiba, por vía percutánea, a nivel intradiscal (fig. 2). El generador de ozono utilizado fue Humazon Promedic (Naturazone).

La técnica de radiofrecuencia (RF) pulsada (fig. 2) se practicó en quirófano, en todos los casos, con fluoroscopia y en condiciones de máxima asepsia. Con el paciente en decúbito prono, se colocó una almohada en el abdomen para rectificar la lordosis lumbar. Se preparó la zona con una solución yodada. Se localizó el espacio que tratar colocando el arco en posición posteroanterior y perpendicular al eje de la columna. Se desplazó el rayo en dirección craneal o caudal hasta obtener una visión lineal de los platillos superior o inferior, eliminando el doble contorno del disco. Se localizó el punto de entrada colocando el arco en posición oblicua ipsilateral entre 20 y 30° visualizando el pedículo por debajo del que emerge la raíz a tratar. La aguja (aguja SMK 22G 10 cm con punta activa de 5 mm, Cotop International BV, Ámsterdam, Países Bajos) se introduce en túnel visión hasta alcanzar el ganglio de la raíz dorsal (en la visión lateral el cuadrante posterosuperior del foramen). Para la confirmación de la localización adecuada se realizó estimulación sensorial (50 Hz) a menos de 0,3 V y estimulación motora (2 Hz) al doble de la anterior. Durante la estimulación el paciente tiene que notar una parestesia concordante con la localización de su dolor. Con la estimulación motora se corroboró la anterior. La impedancia en ningún caso superó los 450 ohmios. El tratamiento se realizó a través del generador de radiofrecuencia Neurotherm. Se empleó el modo pulsado durante 120 s a 40-45 V con una temperatura siempre inferior a 42 °C.

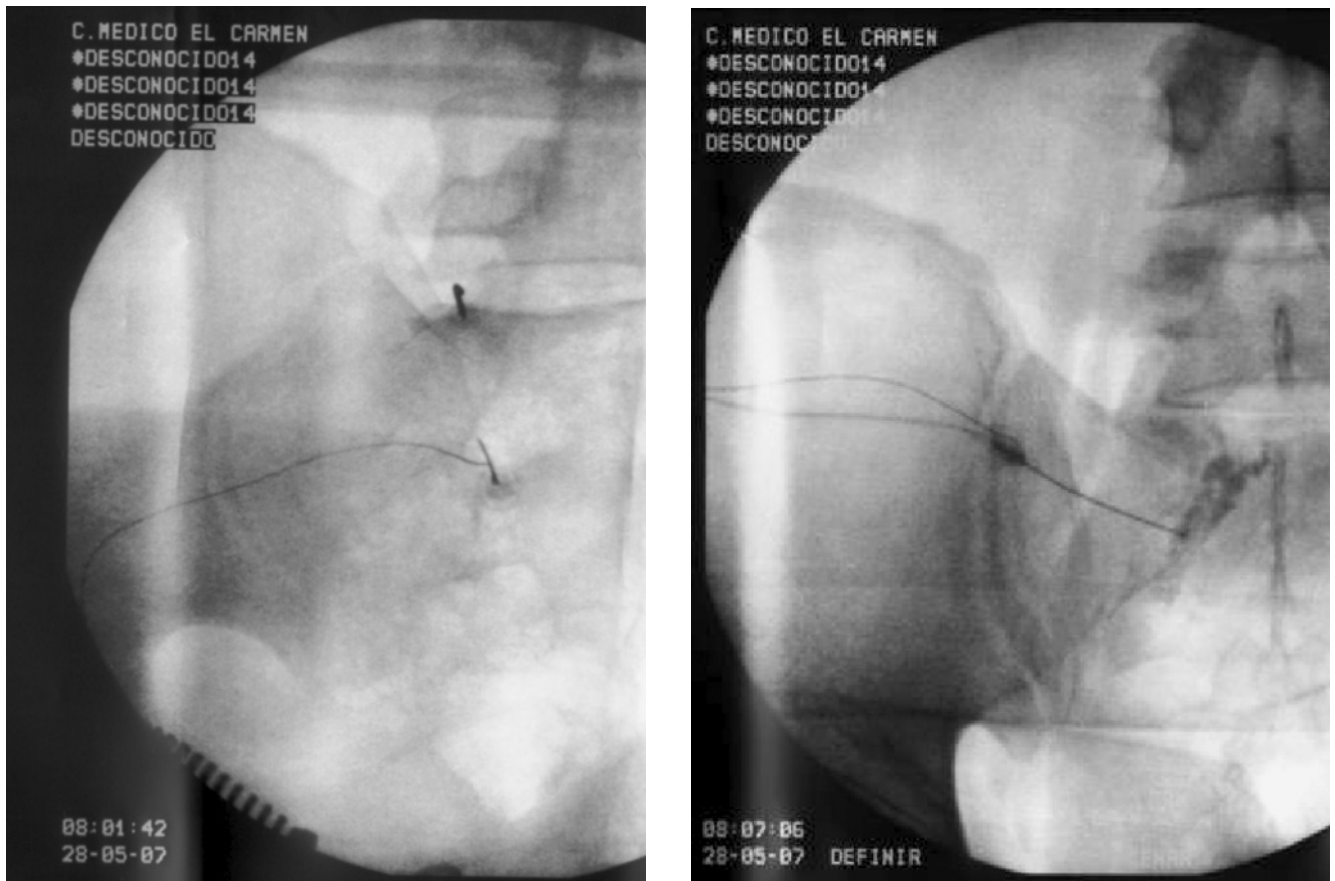


Figura 2 Radiofrecuencia pulsada de las raíces L5 y S1 izquierdas.

Tabla 1 Niveles herniarios y raíces afectadas

Nivel herniario	L4-L5	L5-S1	L3-L4
Raíz comprimida	(53,3%)	(33,3%)	(13,33%)
L3			
L4	6 (37,5%)		4 (100%)
L5	10 (62,5%)	8 (80%)	
S1		5 (50%)	

Valores expresados en n y porcentaje.

Tabla 2 Alivio del dolor (EVA)

Grupos/EVA basal	15 días	Mes	3 meses	6 meses
A (7,9 ± 0,88)	3,5 ± 0,9	3,2 ± 0,8	1,9 ± 1,1	1,6 ± 1,2
B (8 ± 1,2)	7,9 ± 1,2*	7,5 ± 0,9*	2,2 ± 0,9	1,9 ± 1,1
C (8,1 ± 0,9)	4 ± 1,3	3,2 ± 1,2	3 ± 0,8	6,7 ± 2,1*

Valores expresados en media ± DE (p < 0,05).

EVA: escala visual analógica.

La eficacia analgésica se valoró a los 15 días, al mes, y a los 3 y 6 meses de la técnica, mediante el EVA y se llevó a cabo una valoración radiológica con RM a los 3 meses de la técnica.

El estudio estadístico se realizó mediante el programa SPSS 14.0 para Windows. Se utilizó la t de Student para la comparación de medias. Se trabajó con una seguridad del 95% (p < 0,05).

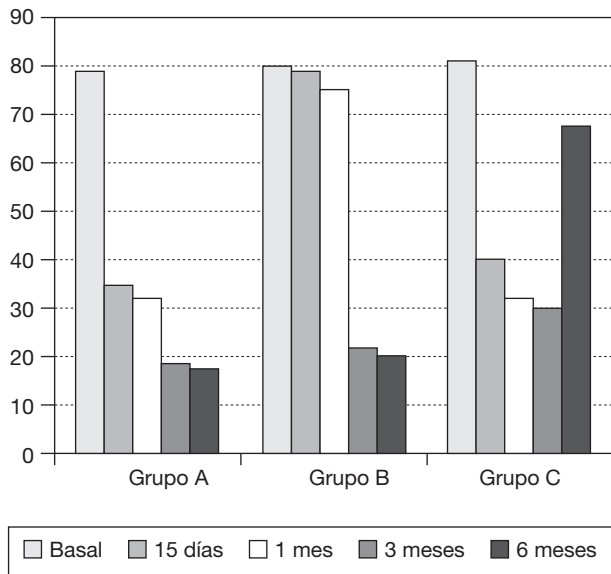
## Resultados

Los niveles afectados por las hernias fueron por orden de frecuencia L4-L5 (n = 16/53,3%), L5-S1 (n = 10/33,3%) y L3-

L4 (n = 4/13,33%). La compresión radicular fue más frecuente en la raíz L5, seguida de L4 y S1 (tabla 1).

El volumen medio de ozono administrado fue en el grupo A  $8 \pm 2,5$  ml y en el B  $6,5 \pm 2,4$  ml. El 90% de los pacientes del grupo A presentó mejoría significativa (p < 0,05) en todas las revisiones; en el 80% de los pacientes del grupo B la mejoría se produjo más tardíamente, a partir de las 6 semanas de realizada la discólisis y se mantuvo a los 6 meses, en el 90% de los pacientes del C, la mejoría se inició de forma precoz, pero su duración fue significativamente más corta que la de los otros 2 grupos, sin llegar a los 6 meses de duración (tabla 2 y fig. 3).

La RM mostró una reducción significativa del volumen herniario en los grupos A y B (65 y 70%, respectivamente).



**Figura 3** Eficacia analgésica (EVA) en las sucesivas revisiones.

No se observó ningún tipo de complicación asociada a las técnicas (figs. 4 y 5).

### Discusión

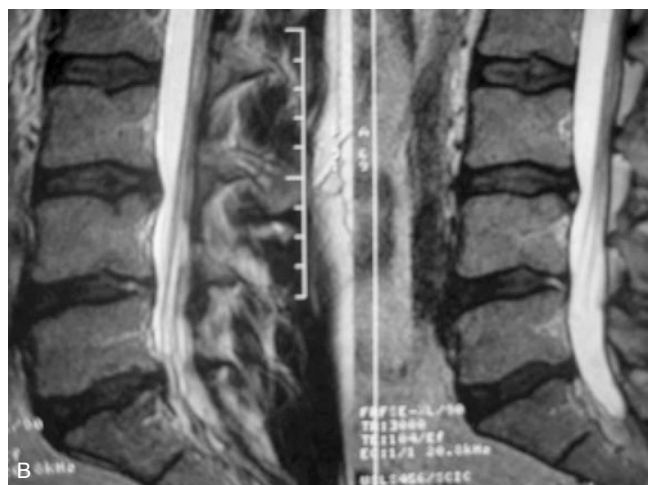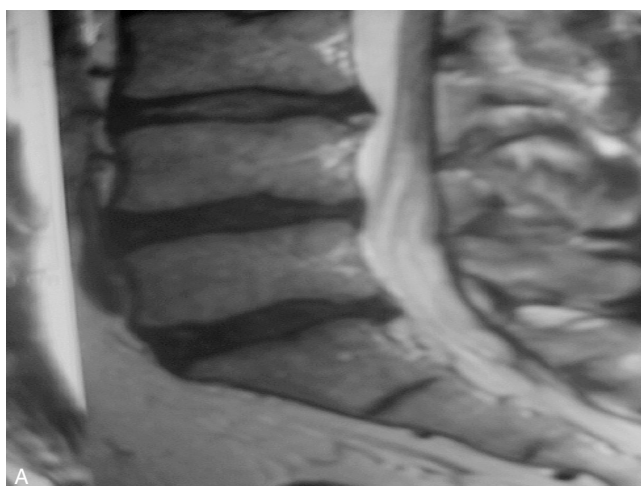
El ozono produce una reacción de óxido-reducción, que envuelve principalmente a las moléculas por las que tiene afinidad, denominada ozonólisis. A nivel intradiscal produce una discólisis química, con ozonólisis de los proteoglicanos del núcleo pulposo, pérdida de agua y deshidratación. Una progresiva degeneración con reemplazamiento fibroso ocurre seguidamente por encogimiento del disco; de esta manera, la discólisis química conduce a la pérdida de volumen de disco y a una reducción directa de la compresión de la

raíz. La reducción del volumen herniado disminuye el edema y la estasis venosa de la raíz, interrumpiendo así el proceso de desmielinización<sup>6</sup>. Además, el ozono tiene efectos analgésicos y antiinflamatorios, e inhibe la síntesis y la liberación de prostaglandinas, bradicininas y varias moléculas algogénicas. Asimismo, incrementa la liberación de antagonistas de citocinas proinflamatorias, y de esta manera, puede resolver o reducir la radiculitis química<sup>3</sup>.

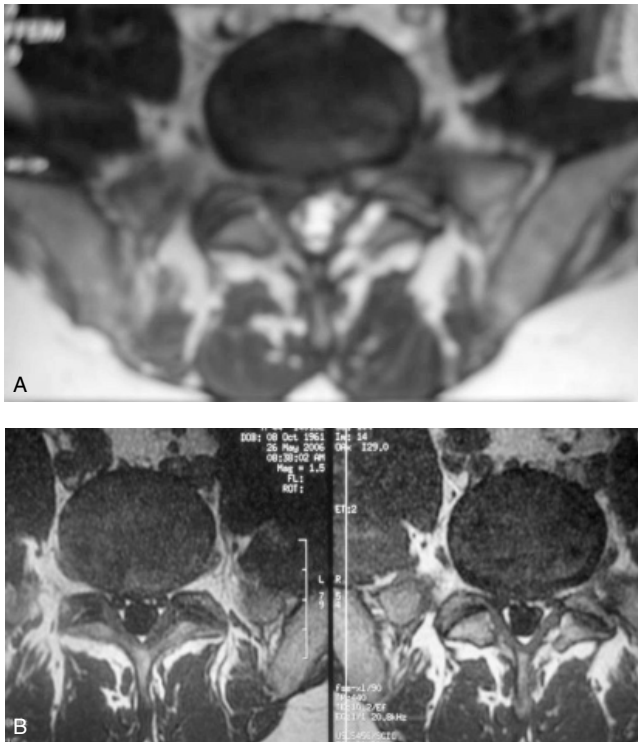
Varios trabajos, que incluyen a un gran número de pacientes, han demostrado con RM y tomografía computarizada (TC), la reducción del volumen herniado, producida por el ozono intradiscal, a partir de los 2 meses de la técnica<sup>7</sup> y mantenido a los 6, 12 meses<sup>8</sup> y 3 años<sup>9</sup> después de ésta, acompañado del consiguiente alivio del dolor. Estos resultados coinciden con los de nuestro estudio, en el que los pacientes que sólo reciben ozono intradiscal refieren un alivio del dolor más tardío, y mantenido en el tiempo, que coincide con el efecto progresivo del ozono y con la reducción radiológica del volumen herniado.

El volumen medio de ozono utilizado en nuestro estudio coincide con el publicado por Oder et al<sup>7</sup>, aunque éste puede resultar mayor o menor, dependiendo del estado del núcleo pulposo. La concentración de ozono utilizada, 27 µg/ml, ha demostrado ser la más adecuada en estudios in vivo en animales y en discos humanos resecados, y fue la utilizada en otros trabajos publicados sobre el tema<sup>2,3</sup>. No se administró ozono periganglionar con el fin de reducir al mínimo el riesgo de complicaciones derivadas de una punción intratecal inadvertida, recientemente publicadas<sup>10,11</sup> y para diferenciar entre los efectos entre el ozono periganglionar y radiofrecuencia pulsada en el grupo en el grupo en el que se utilizan ambas técnicas.

No se utilizaron esteroides foraminales porque en otros estudios publicados no hay diferencias significativas en los resultados finales obtenidos y la precocidad en el alivio del dolor observada con los esteroides no supera a la de la radiofrecuencia pulsada. Además, se han descrito complicaciones transitorias, como pérdida de sensibilidad en la extremidad ipsilateral<sup>2</sup>. Hay una controversia sobre la eficacia



**Figura 4** A) Secuencia T2 pretratamiento, hernia discal a nivel L5-S1. B) Secuencia T2 postratamiento, reducción significativa de la hernia discal.



**Figura 5** A) Secuencia T2 pretratamiento (hernia discal L5-S1 derecha que comprime la raíz de S1). B) Secuencia en T2 posttratamiento (reducción casi total de la hernia).

de la infiltración perirradicular de corticoides en la lumbociatalgia crónica, y en un artículo publicado en el 2001 por Karppinen et al<sup>12</sup>, el alivio del dolor de la extremidad afecta fue significativamente inferior en el grupo control, que recibió suero salino perirradicular, a los 6 meses de la técnica. La intensidad del dolor, con esteroides, fue sólo inferior a las 2 semanas de su administración. Ng et al<sup>13</sup> no encuentran diferencias en pacientes tratados con anestésicos locales solos o en combinación con esteroides radicales, en el dolor radicular crónico.

El ozono intradiscal puede ser considerado un tratamiento resolutivo de las hernias discales contenidas y no contenidas, sin fragmento, con mejores resultados que otras técnicas poco invasivas, como la nucleotomía percutánea o el tratamiento con láser<sup>14</sup>, como demuestran varios estudios, en los casos en los que no haya indicación quirúrgica<sup>8</sup>.

La radiofrecuencia pulsada, ha reducido de manera significativa la intensidad del dolor durante un período que no suele superar los 3 meses, en pacientes diagnosticados de radiculopatía lumbar<sup>5</sup>. El comienzo de su efecto analgésico es temprano, como publican estudios sobre el tema<sup>1</sup>, hecho que coincide con los resultados obtenidos en nuestro estudio, y por tratarse de una técnica neuromoduladora, su repetición mejora los resultados, sin afectar a la seguridad de la técnica<sup>5</sup>.

Como conclusión de nuestro estudio, la radiofrecuencia pulsada de la raíz afectada mejoró los resultados de la ad-

ministración de ozono intradiscal, con un inicio temprano de la reducción del dolor, posteriormente mantenida por la reducción tardía del tamaño de la hernia producida por el ozono, por lo que proponemos un tratamiento conjunto, con ambas técnicas, para el manejo de la radiculopatía lumbar de origen discal.

### Conflicto de intereses

Los autores han declarado no tener ningún conflicto de intereses.

### Bibliografía

1. Abejón D, Delgado C, Nieto C, et al. Tratamiento de la radiculopatía lumbar con radiofrecuencia pulsada. *Rev Soc Esp Dolor*. 2004;11:345-52.
2. Andreula C, Simonetti L, De Santia F, Agati R, Ricci R, Leonardo M. Minimally invasive oxygen-ozone therapy for lumbar disk herniation. *AJNR*. 2003;24:996-1000.
3. Gallucci M, Limbucci N, Zugaro L, et al. Sciatica: treatment with intradiscal and intraforaminal injections of steroid and oxygen-ozone versus steroid only. *Radiology*. 2007;242:907-13.
4. Sluijter M, Cosman ER, Rittman WB, Van Kleef M. The effects of pulsed radiofrequency fields applied to the dorsal root ganglion—a preliminary report. *Pain Clin*. 1998;11:109-17.
5. Abejón D, García del Valle S, Fuentes ML, Gómez Arnau JI, Reig E, Zundert JV. Pulsed radiofrequency in lumbar radicular pain: clinical effects in various etiological groups. *Pain Practice*. 2007;7:21-6.
6. Iliakis E, Valadakis V, Tisiganos CP, Agapitos E. Rationalization of the activity of medical ozone on intervertebral disc: a histological and biochemical study. *Rev Neuroradiol*. 2001;14:23-30.
7. Oder B, Loewe M, Reissegger M, Lang W, Ilias W, Thurnher S. CT-guided ozone/steroid therapy for the treatment of degenerative spinal disease—effect of age, gender, disc pathology and multi-segmental changes. *Neuroradiology*. 2008;50:775-85.
8. Buric J, Molino Lova R. Ozone chemonucleolysis in non-contained lumbar disc herniations: a pilot study with 12 months follow-up. *Acta Neurochir Suppl*. 2005;92:93-7.
9. Paradiso R, Alexandre A. The different outcomes of patients with disc herniation either by microdiscectomy, or by intradiscal ozone injection. *Acta Neurochir Suppl*. 2005;92:139-42.
10. Lo Giudice G, Valdi F, Gismondi M, Prosdocimo G, De belvis V. Acute bilateral vitreo-retinal hemorrhages following oxygen-ozone therapy for lumbar disk herniation. *Am J Ophthalmol*. 2004;138:175-7.
11. Devetag Chalaupka F, Caneve G, Mauri M, Zaiotti G. Thunderclap headache caused by minimally invasive medical procedures: description of 2 cases. *Headache*. 2007;47:293-5.
12. Karppinen J, Malmivaara A, Kurunlahti M, Kyllönen E, Pienimäki T, Nieminen P, et al. Periradicular infiltration for sciatica: a randomized controlled trial. *Spine*. 2001;26:1059-67.
13. Ng L, Chaudhary N, Sell P. The efficacy of corticosteroids in periradicular infiltration for chronic radicular pain: a randomized, double-blind, controlled trial. *Spine*. 2005;30:857-62.
14. Lehnert T, Mundackatharappel S, Schwarz W, et al. Nucleolysis in the herniated disk. *Radiologe*. 2006;46:513-9.